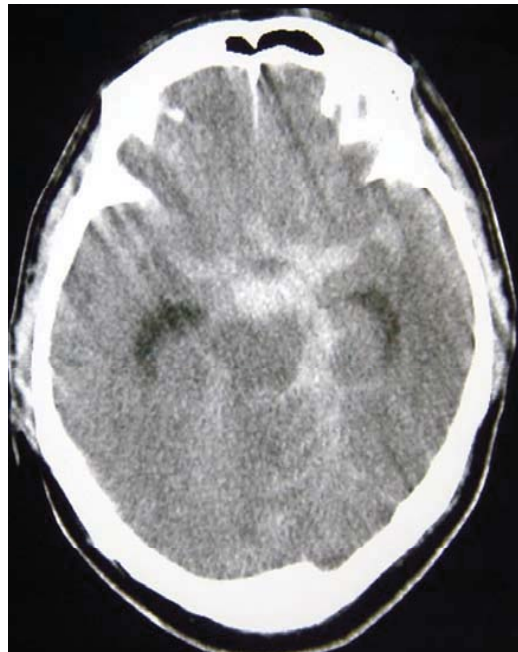
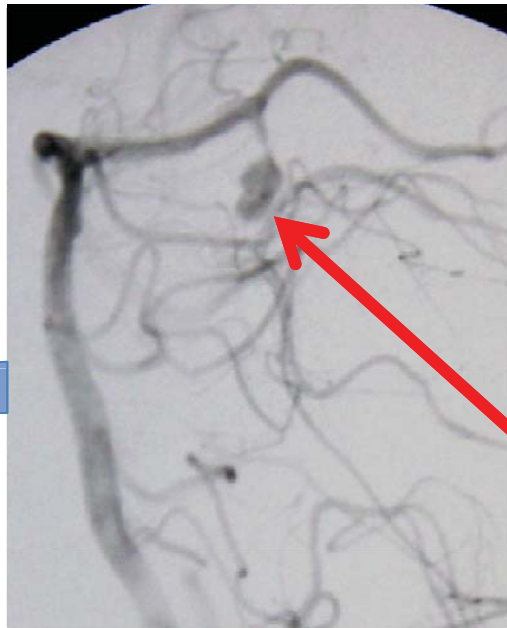
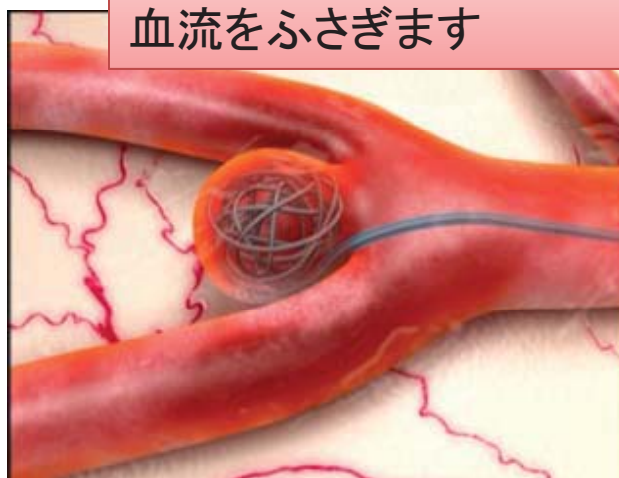図1

脳動脈瘤塞栓術

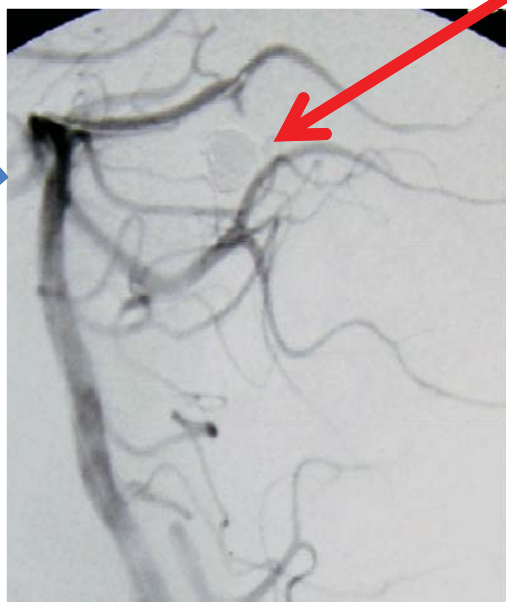


くも膜下出血を起こした動脈瘤にコイルを入れ、血流をふさぎます



治療前

動脈瘤への血流がなくなりました



治療後

くも膜下出血後脳血管攣縮 (スパズム)の血管形成術

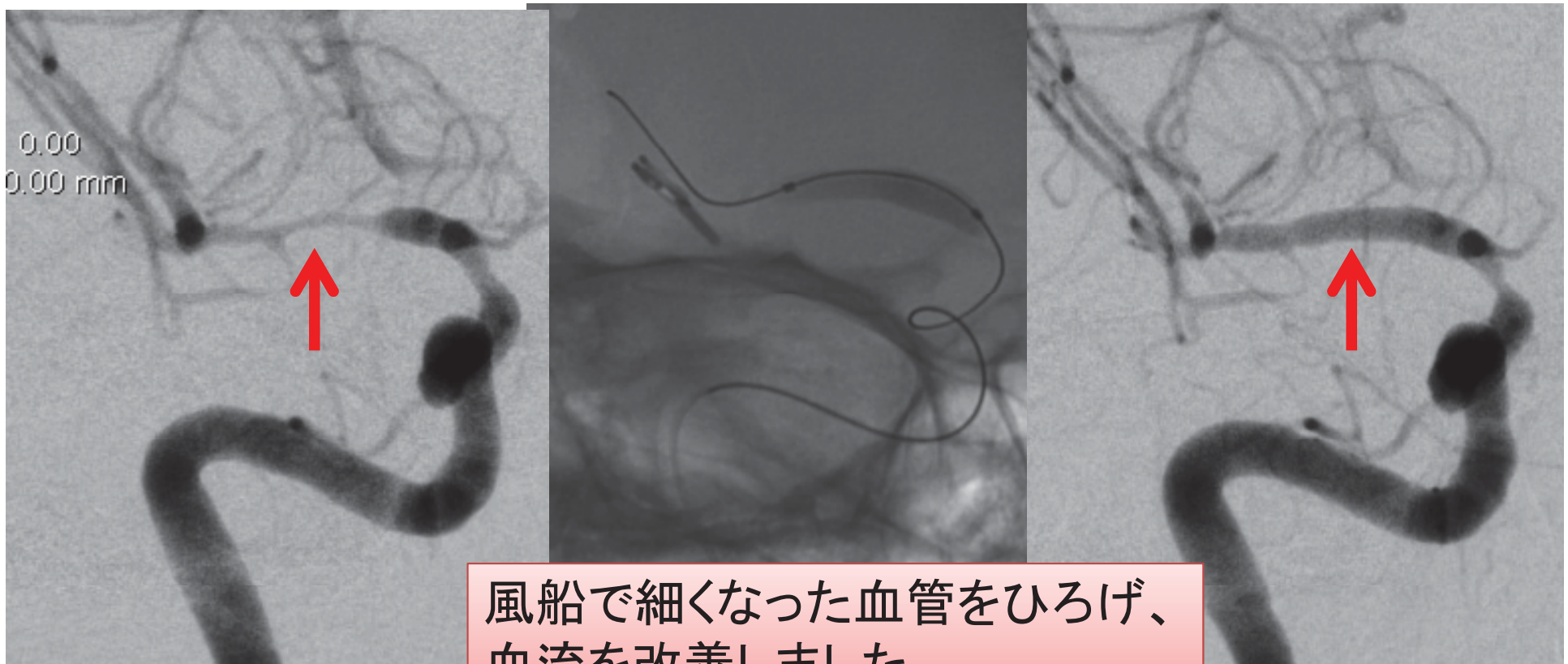


図2

脳内血腫の除去

図3

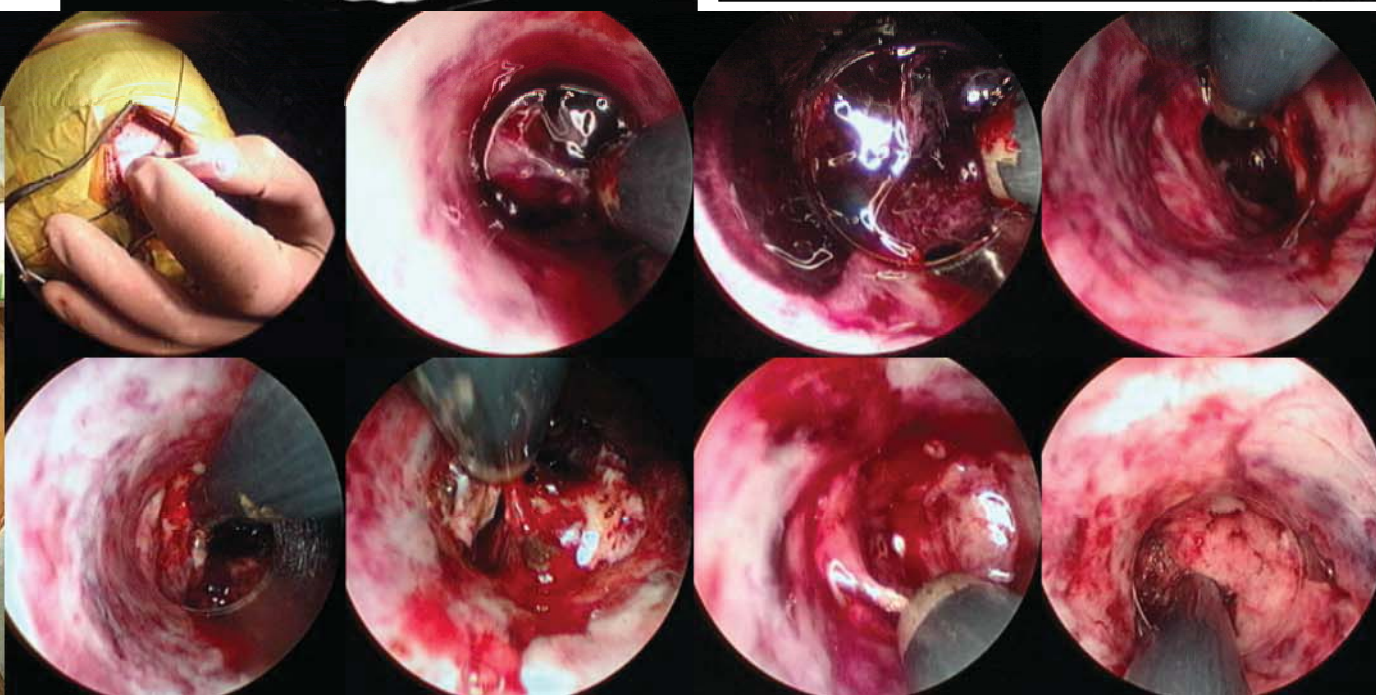
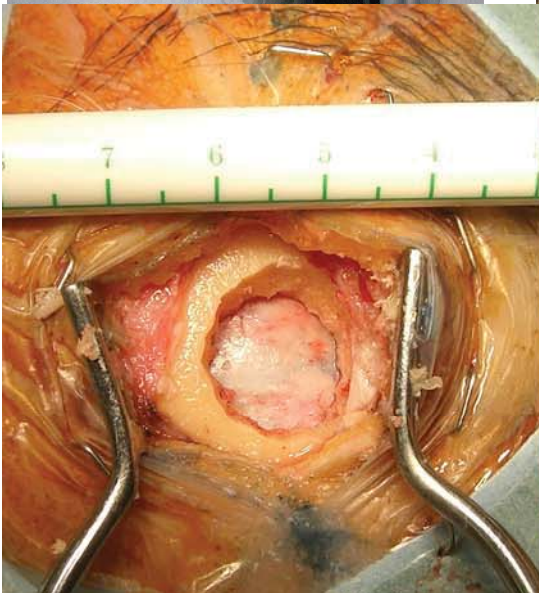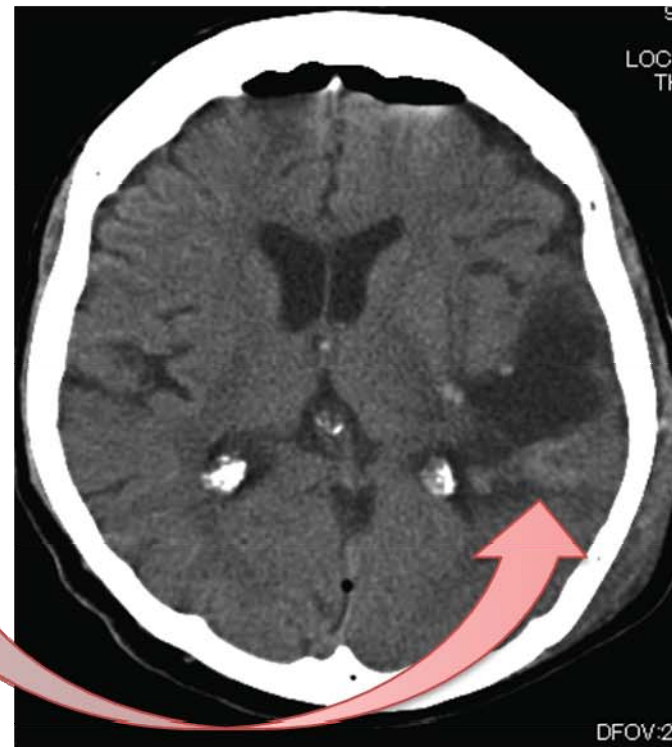
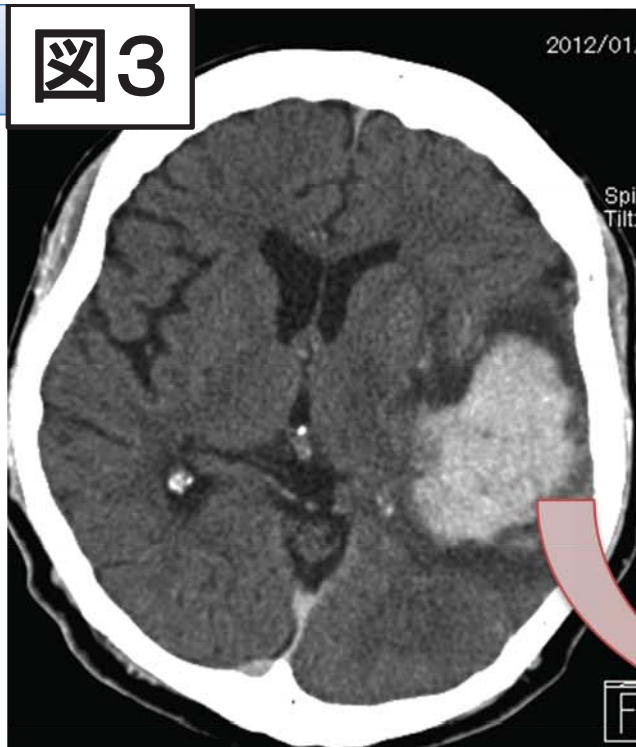
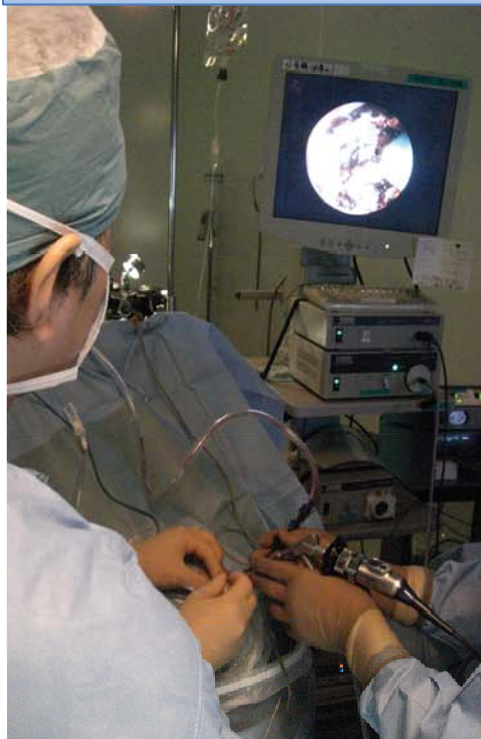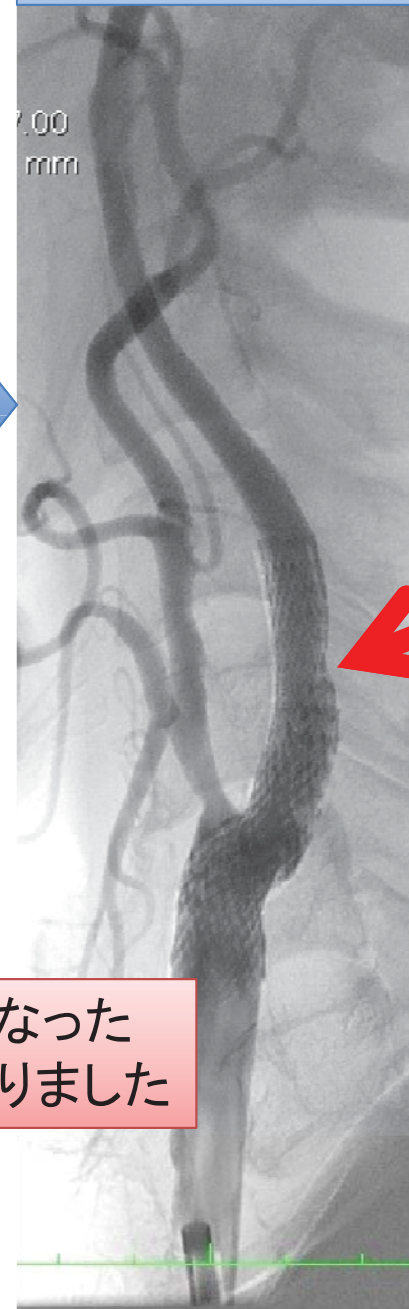
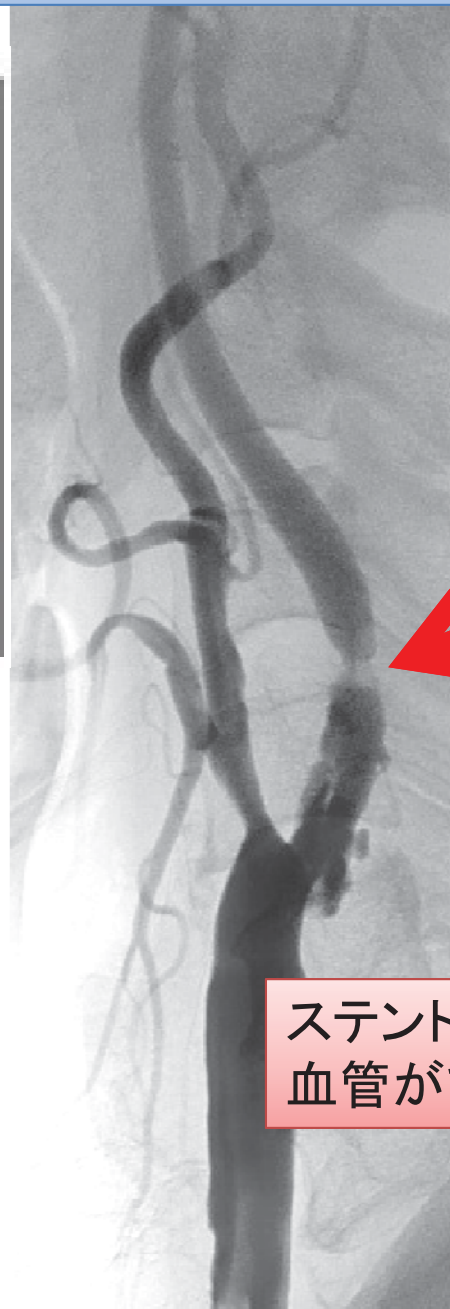


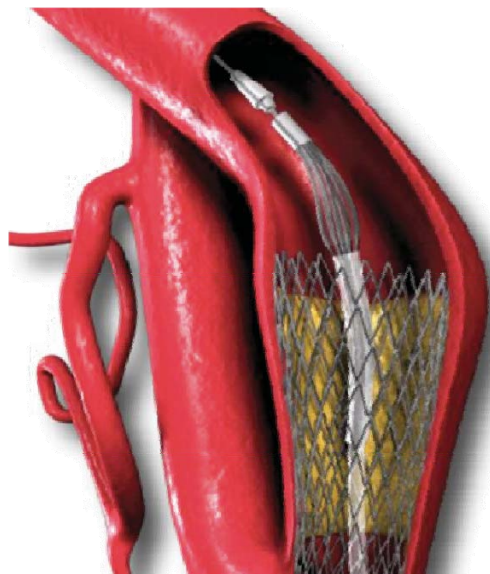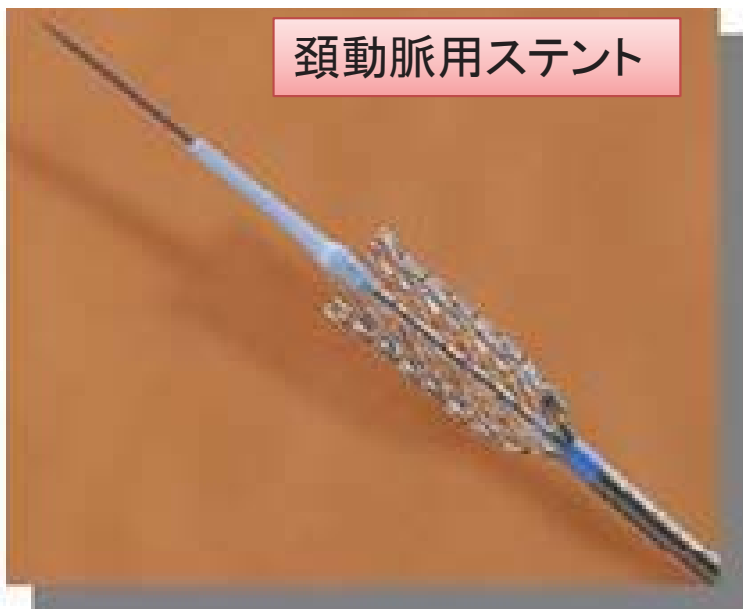図4

頚動脈狭窄ステント前

ステント後

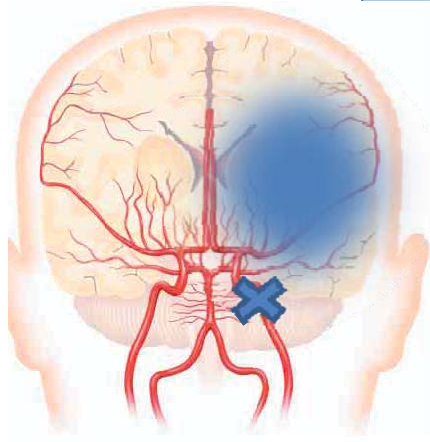
頚動脈用ステント



ステントで細くなった
血管がひろがりました

図5

脳梗塞急性期再開通



脳の血流が足りなくなっています

治療前

血管が閉塞

治療後

らせん状のコイルで血栓を回収しました

血流が再開

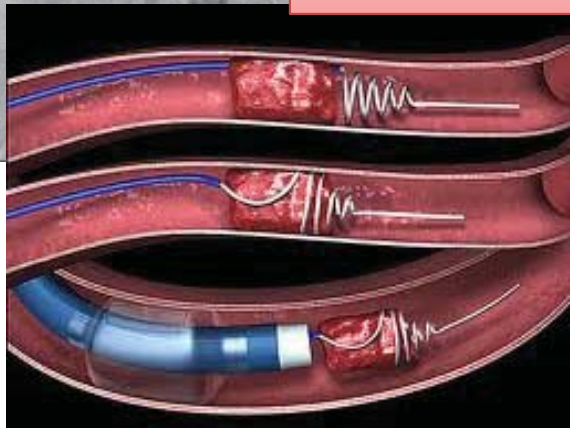


図6

脳卒中はチーム医療

急性期から回復期までの包括支持

